

**СРАВНИТЕЛЬНАЯ ОЦЕНКА
МОРФОФУНКЦИОНАЛЬНОГО СОСТОЯНИЯ
РЫБОПОСАДОЧНОГО МАТЕРИАЛА И ТОВАРНОЙ РАДУЖНОЙ ФОРЕЛИ
ПРИ ИСПОЛЬЗОВАНИИ КОРМОВ С ДОБАВЛЕНИЕМ ПРЕПАРАТА
ПРОБИОТИЧЕСКОГО ДЕЙСТВИЯ**

А. А. Айткалиева¹, Ш. А. Альпеисов², А. С. Ибажанова²

¹ *Научно-производственный центр рыбного хозяйства,
Алматы, Республика Казахстан*

² *Казахский национальный аграрный университет,
Алматы, Республика Казахстан*

Рассматривается опыт применения препарата «Биоконс» и его влияние на физиологический статус радужной форели, на состояние печени, жабр и мышц рыб. Из результатов сравнительного анализа тканей мышц следует, что реакции мышц – как у контрольной группы рыб, так и у экспериментальной – имеют целый спектр схожих деструкций. Применение производственного корма, разработанного в Казахстане, – как с пробиотиком «Биоконс», так и без него – не оказывает токсического влияния на структуры печени, т. е. корма безопасны для выращиваемых рыб. Цель работы – экспериментально обосновать эффективность применения пробиотического препарата «Биоконс» в качестве добавки в корма. Задачами исследования были экспериментальное выращивание молоди радужной форели с применением различных кормов, в том числе с добавлением препарата «Биоконс»; проведение сравнительного анализа результатов выращивания молоди форели с применением различных кормов по рыбоводно-био-логическим параметрам; установление влияния применения различных кормов на физиологическое состояние молоди радужной форели, ее печени, мышц и жабр. На основании сравнительного анализа оценки влияния трех видов экспериментальных стартовых и производственных искусственных кормов (корм без пробиотика, корм с включением препарата пробиотического действия «Биоконс» производства Казахстана и корм импортного производства «Aller Aqua» (Дания)) на рыбоводно-биологические показатели молоди и сеголеток форели было установлено, что при использовании всех вышеперечисленных кормов были получены хорошие результаты.

Ключевые слова: аквакультура, радужная форель, пробиотик, стартовые корма, производственные корма, молодь, сеголетки.

Для цитирования: *Айткалиева А. А., Альпеисов Ш. А., Ибажанова А. С.* Сравнительная оценка морфофункционального состояния рыбопосадочного материала и товарной радужной форели при использовании кормов с добавлением препарата пробиотического действия // Вестник Астраханского государственного технического университета. Серия: Рыбное хозяйство. 2020. № 1. С. 131–137. DOI: 10.24143/2073-5529-2020-1-131-137.

Введение

В Республике Казахстан экспорт рыбной продукции занимает третье место после экспорта зерновых культур (пшеницы и ячменя). Однако объемы вылова рыбы в водоемах рыбохозяйственного значения имеют свои пределы, ограниченные естественной рыбопродуктивностью водоемов и способностью промысловых видов рыб к воспроизводству. Эти пределы в настоящее время достигнуты, увеличение промысловой нагрузки и других антропогенных факторов на водоемы не приводит к увеличению объемов добываемых рыбных ресурсов. Перспективным решением в данном случае является развитие товарного рыбоводства в аквакультуре.

Развитие товарного рыбоводства в аквакультуре является одним из путей решения проблемы снабжения населения полноценными продуктами питания, богатыми белками. Казахстан обладает огромным количеством разнообразных экологически чистых водоемов (общая площадь водоемов Казахстана, без учета Каспийского моря, составляет около 5 млн га), на территории которых можно

производить экологически чистую рыбную продукцию. На сегодняшний день производство товарной рыбы в аквакультуре в Казахстане находится в стадии частнопредпринимательской деятельности, с отсутствием данных по этой области в научной литературе.

Одним из факторов обеспечения качества производимой рыбной продукции является применение экологически чистых технологий [1]. Многие инфекционные заболевания рыб проявляются клинически и пато-морфологически, что позволяет своевременно их диагностировать. Многие болезни у рыб достаточно хорошо описаны, однако исследования в этом направлении продолжаются [2–4]. В последнее время в специальной литературе появились сообщения о приобретении патогенной микрофлорой рыб антибиотикоустойчивости [5]. Эти данные побуждают вести исследования по изысканию альтернативных препаратов и методов. В этом контексте интересным представляется использование пробиотиков в аквакультуре [6].

Пробиотик – это общий термин, продукты могут содержать дрожжевые клетки, бактериальные культуры (или и то, и другое), которые стимулируют микроорганизмы, способные модифицировать желудочно-кишечную среду для улучшения состояния здоровья и повышения эффективности корма.

Кроуфорд (1979) определил пробиотики как культуру специфических живых микроорганизмов, которая имплантируется животному для обеспечения эффективного формирования кишечных популяций как полезных, так и патогенных организмов [6].

В рамках проведенной ТОО «Казахский научно-исследовательский институт рыбного хозяйства» и «Казахский научно-исследовательский институт перерабатывающей и пищевой промышленности» в 2015 г. на базе ТОО «Чиликское прудовое хозяйство» НИР на тему «Разработка и внедрение биотехнических приемов выращивания форели при использовании отечественных кормов с включением препаратов пробиотического действия для улучшения условий выращивания и повышения рыбопродуктивности» были проведены исследования по применению кормов отечественного производства с добавлением препарата пробиотического действия «Биоконс» для кормления молоди и сеголеток радужной форели, выращиваемых в бассейнах. Поскольку в разрабатываемые корма вводятся препараты пробиотического действия, имеющие бактериальную природу, возникает необходимость исследования физиологического состояния рыб.

Материалы и методики исследования

Эксперименты проводились в бассейнах с артезианской водой. Для оценки качества артезианской воды, поступающей в рыбоводные емкости, проводили общий гидрохимический анализ по общепринятой методике.

У молоди радужной форели определялись основные рыбоводно-биологические характеристики – длина (L), масса (Q), коэффициент упитанности – согласно методикам, принятым в аквакультуре [2, 6]. В качестве исходных технологических нормативов были приняты нормативно-техническая база и методические указания для бассейновых технологий выращивания форели [3].

Оценка темпа роста молоди радужной форели проводилась по результатам контрольных обловов и окончательного облова.

Гистологические исследования включали микроскопическое исследование клеток и тканей организма и полуколичественное определение гистологических нарушений. Гистологические изменения в отдельных органах-мишенях являются чувствительными биомаркерами ксенобиотических эффектов, обеспечивают лучшую оценку воздействия загрязнения воды, чем какой-либо один биохимический параметр [3].

Биологический материал (жабры, печень, мышечная ткань и пр.) фиксировали 10 %-м нейтральным формалином, заливали в парафин, окрашивали гематоксилин-эозином, Азур-эозином по методу Ван Гизона. Микроскопирование окрашенных препаратов осуществлено с помощью микроскопа «БИОМЕД-6 LED». Микрофотосъемка срезов органов произведена с помощью фотонасадки DCM 510.

Окрашенные образцы размером 5 мкм исследовали с помощью светового микроскопа (Olympus CX41-RF, Япония), изображения записывали с помощью цифровой камеры (Olympus DP22, Япония).

Результаты и их обсуждение

Проведение экспериментов проходило с использованием трех видов комбикормов:

– вариант 1 – стартовый корм производства Республики Казахстан без пробиотика (контроль);

– вариант 2 – стартовый корм производства Республики Казахстан с пробиотиком «Биоконс» (0,5 %);

– вариант 3 – стартовый корм «Aller Aqua» производства Дании.

Продолжительность эксперимента составила 35 суток, плотность посадки рыб – 10 000 шт./м³, начальная масса рыб: вариант 1: 0,13 ± 0,01 г; вариант 2: 0,11 ± 0,01 г; вариант 3: 0,12 ± 0,01 г. Конечная масса рыб на момент завершения эксперимента составила: вариант 1: 1,21 ± 0,26 г; вариант 2: 1,32 ± 0,21 г; вариант 3: 1,28 ± 0,23 г. Абсолютный прирост при этом составил: вариант 1: 1,08 г; вариант 2: 1,21 г; вариант 3: 1,16 г.

При гистологическом исследовании жабр сеголеток радужной форели средним весом 27 г, получавших искусственные продукционные корма, разработанные в Казахстане, без включения препарата пробиотического действия, отмечалось преобладание умеренной гиперплазии респираторного эпителия, местами некроз и десквамации жаберного эпителия (рис. 1).

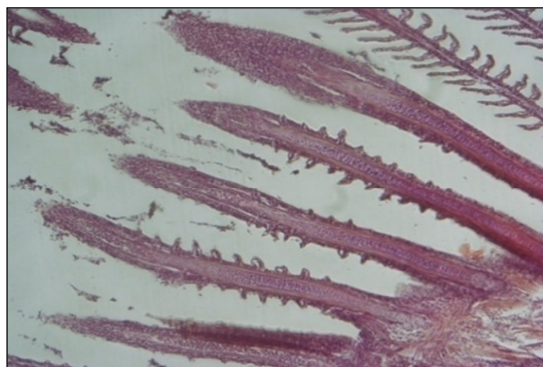


Рис. 1. Жабры рыб, получавших продукционные корма без пробиотика.
Наблюдается некроз ламелл. Ув. × 10

В жабрах рыб, получавших корм с включением препарата пробиотического действия «Биоконс», в межпластинчатых лакунах или везикулах присутствовали одноклеточные паразиты, вызывающие слияние жаберных лепестков (рис. 2).

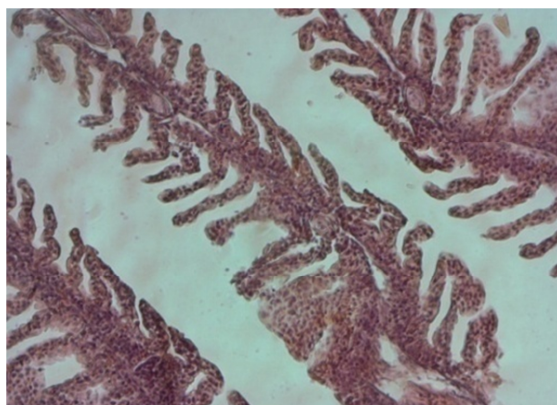
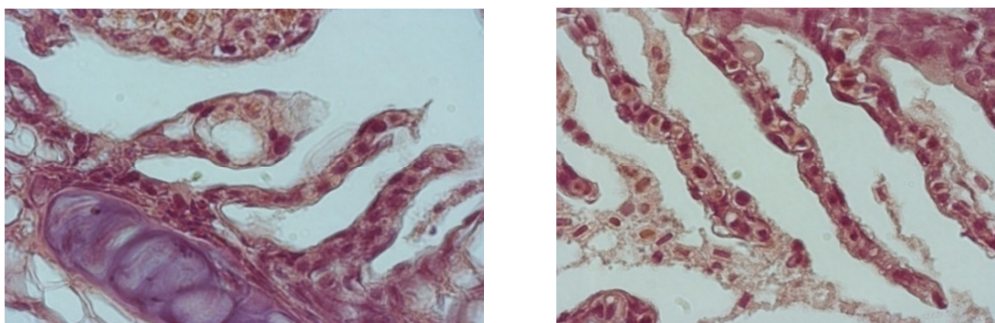


Рис. 2. Жабры рыб, получавших продукционные корма с пробиотиком.
Гиперплазия и искривление ламелл. Ув. × 20

Также на гистологических препаратах жаберных ламелл рыб, получавших оба вида корма, можно увидеть поражения, вызванные простейшими (рис. 3).

Рис. 3. Протозойная инвазия. Ув. $\times 100$

В результате исследования жабр рыб из контрольной группы установлено, что наряду с нормально функционирующими филаментами и ламеллами присутствовала умеренная гиперплазия и слипание отдельных жаберных ламелл. В жабрах молоди радужной форели средней массой 5 г, получавшей искусственные стартовые корма, разработанные в Казахстане, без включения препарата пробиотического действия, местами наблюдались типичные патологические реакции в виде регрессивных изменений, некроза жабр. У молоди радужной форели, получавшей корм с включением препарата пробиотического действия «Биоконс», также отмечались изменения, но в большинстве своем это были компенсаторно-приспособительные реакции: гипертрофии, гиперплазии и изменение кровообращения и повышение сосудистой проницаемости в сочетании с пролиферацией клеток в местах повреждения органа.

Сравнительный анализ тканей мышц показал, что реакции мышц как у контрольных особей форели, так и у экспериментальных имеет целый спектр схожих деструкций. На продольных срезах мышечных волокон особей форели из контрольной группы видно, что деструктивные изменения захватывают в основном белые и в меньшей степени красные волокна.

В мышцах у группы рыб, получавших стартовый корм без включения препарата пробиотического действия, деструктивные изменения в большей степени проявлялись в виде накопления подкожного жира, истончения мышечных волокон, приводящего к появлению свободных пространств между ними, изогнутость волокон. В мускулатуре форели, получавшей стартовый корм с включением препарата пробиотического действия «Биоконс», волокна красных мышц располагались более плотно, чем волокна белых мышц, но толщина волокон была также неоднородна, и местами встречались цисты с простейшими. В красных мышцах и белых мышцах форели, получавшей корм «Aller Aqua» (Дания), волокна располагались более плотно.

У исследованных сеголеток радужной форели, получавших продукционный корм без пробиотика, в скелетной мускулатуре отмечались наличие некроза, местами отсутствие саркоплазмы и ядер миоцитов, потери поперечной исчерченности мышц. Исследование мышц сеголеток радужной форели, получавшей корм с пробиотиком, выявило их поражения в виде лизиса миофибрилл, нарушения целостности эндомизия, где располагаются капилляры. Исследование мышц сеголеток радужной форели, получавших корм «Aller Aqua», выявило наличие более крупных и плотно уложенных мышечных волокон.

Выявленные повреждения жабр являются неспецифичными для алиментарного токсикоза изменениями, они встречаются при многих других заболеваниях и отражают физиологическое состояние молоди.

Наилучшее значение кормового коэффициента выявлено у корма с пробиотиками, оно составляет 1,02 ед. Значение этого показателя отличается от аналогичного значения импортного корма незначительно, и ниже лишь на 0,04 ед. (3,92 %), а по сравнению с контролем (кормом без включения препарата «Биоконс») – на 0,12 ед. (11,76 %), что является более существенным отличием. По полученным данным можно сделать заключение, что при сравнении трех стартовых кормов корма с пробиотиком показали наилучший результат. После кормления форели стартовыми кормами с пробиотиком «Биоконс» было выявлено увеличение альбумина, повышение концентрации триглицеридов и щелочной фосфатазы в мышцах и печени растущей рыбы, что отражает формирование тенденции к росту и запасам белковой массы, жировых отложений и рост активности кальциево-фосфорного обмена в костях рыб больше, чем при использовании импортного корма.

Заключение

Проведено экспериментальное выращивание молоди и сеголеток радужной форели в бассейнах с применением искусственных стартовых и продукционных кормов, содержащих препарат пробиотического действия «Биоконс». Проведены исследования физиологического состояния сеголеток радужной форели, потреблявших корма, произведенные в Казахстане, с включением препарата пробиотического действия и без него, а также корма импортного производства («Aller Aqua», Дания), в сравнительном аспекте.

Из анализа полученных данных следует, что применение нового продукционного корма – как с добавлением пробиотика «Биоконс», так и без него – безопасно для форели. После кормления форели стартовыми кормами с пробиотиком «Биоконс» было выявлено увеличение альбумина, повышение концентрации триглицеридов и щелочной фосфатазы в мышцах и печени растущей рыбы, что отражает формирование тенденции к росту и запасам белковой массы, жировых отложений и рост активности кальциево-фосфорного обмена в костях рыб больше, чем при использовании импортного корма.

Присутствие в кормах препарата пробиотического действия положительно отразилось на жизнеспособности молоди радужной форели и темпе ее роста.

Теоретически обоснована и экспериментально подтверждена целесообразность включения в состав комбикорма для радужной форели препарата пробиотического действия «Биоконс».

СПИСОК ЛИТЕРАТУРЫ

1. Бельчич Е. В. Гистоструктура печени производителей волжской севрюги // Вестн. Астрахан. гос. техн. ун-та. 2007. № 1 (36). С. 184–186.
2. Цуладзе В. Л. Бассейновый метод выращивания лососевых рыб: на примере радужной форели. М.: Агропромиздат, 1990. 156 с.
3. Карпанин Л. П., Иванов А. П. Рыбоводство. М.: Пищ. пром-сть, 1997. 363 с.
4. Ромейс Б. Фиксация гистологических препаратов. М.: Микроскоп. техника, 1953. С. 48–79.
5. А. с. СССР № 107446. Способ подращивания молоди рыб в садках / Сарсембаев Ж. Х., Чулков А. В., Новожилова М. И., Мукашев Н. З., Гаврилова Н. Н.; 1984.
6. Тамаш Г., Хорват Л., Тельг И. Выращивание рыбопосадочного материала в рыбоводных хозяйствах Венгрии. М.: Агропромиздат, 1985. 128 с.

Статья поступила в редакцию 24.12.2019

ИНФОРМАЦИЯ ОБ АВТОРАХ

Айткалиева Айгерим Айткалиевна – Республика Казахстан, 050016, Алматы; Научно-производственный центр рыбного хозяйства; магистр с.-х. наук; руководитель испытательного центра; aigerim87a@mail.ru.

Альпеисов Шохан Ашенович – Республика Казахстан, 050016, Алматы; Казахский Национальный аграрный университет; д-р с.-х. наук, профессор; заведующий кафедрой пчеловодства, птицеводства и рыбного хозяйства; sh.alpeisov@mail.ru.

Ибжанова Асем Сериковна – Республика Казахстан, 050016, Алматы; Казахский Национальный аграрный университет; канд. вет. наук; доцент кафедры биологической безопасности; sema.serikova@mail.ru.



COMPARATIVE ASSESSMENT OF MORPHOLOGICAL STATE OF TROUT SEEDING AND COMMODITY SPECIES WHEN USING FORAGE WITH PROBIOTIC ADDITIVES

A. A. Aitkaliyeva¹, Sh. A. Alpeisov², A. S. Ibazhanova²

¹ Fisheries Research and Production Center,
Almaty, Republic of Kazakhstan

² Kazakh National Agrarian University,
Almaty, Republic of Kazakhstan

Abstract. The article highlights the experience of using the preparation Biocons and its effects on the physiological status of fish, its liver, gills and muscles. The results of the comparative analysis of muscle tissue showed that muscle reactions in both control fish and experimental fish have a whole spectrum of similar destructions. The use of domestic production feed with and without probiotic Biocons does not have a toxic effect on the liver structure. Therefore, the feed is safe for rearing fish. The purpose of the work is to justify experimentally the effectiveness of using the probiotic preparation Biocons as an additive in feed. The research tasks were set: experimental rearing of rainbow trout fry using various feeds, as well as feed with Biocons; conducting a comparative analysis of the results of rearing trout juveniles on various feeds, as well as feeds with Biocons as applied to farming and biological parameters; identifying the effect of various feeds on the physiological state of rainbow trout juveniles, their liver, muscles and gills. According to the research results based on the comparative analysis of the impact of three types of experimental starting and production artificial feed (feed without probiotic; feed with Biocons probiotic made in Kazakhstan and imported feed by AllerAqua, Dane) on the fish-breeding and biological indicators of trout juveniles and fingerlings it has been found that good results were obtained when using all of the above mentioned feeds.

Key words: aquaculture, rainbow trout, probiotic, starting feed, production feed, fry, yearlings.

For citation: Aitkaliyeva A. A., Alpeisov Sh. A., Ibazhanova A. S. Comparative assessment of morphological state of trout seeding and commodity species when using forage with probiotic additives. *Vestnik of Astrakhan State Technical University. Series: Fishing Industry.* 2020;1:131-137. (In Russ.) DOI: 10.24143/2073-5529-2020-1-131-137.

REFERENCES

1. Bel'chich E. V. Gistostruktura pecheni proizvoditelei volzhskoi sevriugi [Histological structure of liver of the Volga stellate sturgeon producers]. *Vestnik Astrakhanskogo gosudarstvennogo tekhnicheskogo universiteta*, 2007, no. 1 (36), pp. 184-186.
2. Tsuladze V. L. *Basseinovyi metod vyrashchivaniia lososevykh ryb: na primere raduzhnoi foreli* [Method of growing salmonin hatchery on example of rainbow trout]. Moscow, Agropromizdat, 1990. 156 p.
3. Karpanin L. P., Ivanov A. P. *Rybovodstvo* [Fish farming]. Moscow, Pishchevaia promyshlennost' Publ., 1997. 363 p.
4. Romeis B. *Fiksatsiia gistologicheskikh preparatov* [Fixation of histological preparations]. Moscow, Mikroskopicheskaiia tekhnika Publ., 1953. Pp. 48-79.
5. Sarsembaev Zh. Kh., Chulkov A. V., Novozhilova M. I., Mukashev N. Z. GavriloVA N. N. *Sposob podrashchivaniia molodi ryb v sadkakh* [Method of growing fish juveniles in cages]. Avtorskoe svidetel'stvo SSSR no. 1074464, 1984.
6. Tamash G., Khorvat L., Tel'g I. *Vyrashchivanie ryboposadochnogo materiala v rybovodnykh khoziaistvakh Vengrii* [Growing fish seeding in Hungarian fish farms]. Moscow, Agropromizdat, 1985. 128 p.

The article submitted to the editors 24.12.2019

INFORMATION ABOUT THE AUTHORS

Aitkaliyeva Aigerim Aitkaliyevna – Republic of Kazakhstan, 050016, Almaty; Fisheries Research and Production Center; Master of Agricultural Sciences; Test Center Manager Fish RPC; aigerim87a@mail.ru.

Alpeisov Shokhan Ashenovich – Republic of Kazakhstan, 050016, Almaty; Kazakh National Agrarian University; Doctor of Agricultural Sciences, Professor; Head of the Department of Beekeeping, Poultry Farming and Fisheries; sh.alpeisov@mail.ru.

Ibazhanova Asem Serikovna – Republic of Kazakhstan, 050016, Almaty; Kazakh National Agrarian University; Candidate of Veterinary Sciences; Assistant Professor of Department of Biological Safety; sema.serikova@mail.ru.

